

Dr. Csigi Tamás

Milyen előnyöket nyújt a CT?

A betegségek és az ellenük

való küzdelem egyidősek

az emberiséggel. Az évezredek

során a természet, az emberi

test anatómiájának egyre

jobb megismerése lassan

kiszorította a misztikus,

földöntúli, vallási

magyarázatokat a betegségek

kialakulásával

kapcsolatosan.

A gyógyításnak gyakran gátat szabtak az elégtelen vizsgálóeljárásokból adódó rossz, téves diagnózisok is. Az orvoslással foglalkozók azon elképzelése, hogy betekintsenek az élő szervezetbe anélkül, hogy kárt tennének benne, hosszú évszázadokon keresztül csak utópiának tűnt. Talán kijelenthető, hogy az igazi fordulópont 1895-ben jött el, amikor is a neves német fizikus, *Conrad Röntgen* katódsugarakkal kísérletezve felfedezte az „X” sugárzást, melyet ma köznapi szóhasználatban röntgensugárként emlegetünk. Megfigyelései szerint ez az addig ismeretlen „X” sugárzás olyan tárgyakon is áthatol, amelyeken a fény nem. Az a felismerése, hogy ez a sugár az izmokon, lágyszöveteken áthat, de a csontban elnyelődik, teljesen új irányt adott nemcsak a fizikai kutatásoknak, hanem az orvosdiagnosztikai fejlesztéseknek is. A mai korszerű vizsgálóeljárások napi rutinja a változatos, célirányos röntgenfelvételek készítése, illetve kiértékelése.

E cikkben nincs lehetőség arra, hogy a röntgendiagnosztika fejlődésének fontosabb állomásait áttekintsük, de meg kell említeni, hogy már a panorámaröntgenek elterjedése is – jöllehet, ezek csak egy rétegvastagságot mutatnak – nagy segítség a fogorvosok számára. A CT-készülékek megjelenése a következő mérföldkő, amely minőségi változást hozott ezen a téren.

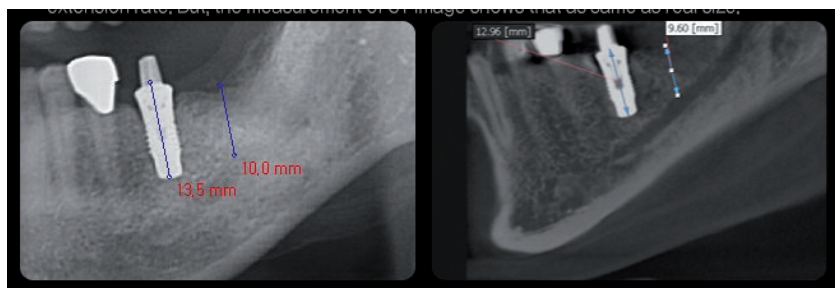
A számítógépek hihetetlen fejlődése vezetett oda, hogy a mai korszerű CT-felvételek irdatlan digitális adathalmazát térbeli képpé tudjuk alakítani, az orvos bárhol vizsgálómetsetet generálhat, illetve tetszőlegesen kijelölt forgástengely mentén térben vizsgálódhat. A PC-k elterjedése adja meg azt a szabadságot az orvosnak, hogy rendelőjében saját maga diagnosztizáljon, különösen azokat a területeket vizsgálva, amelyek a legtöbb diagnosztikai infor-

- az állcsontgerinc csontfelszívódásának megítélésére,
- az arcüreg, orrüreg, canalis incisivus, TMJ vizsgálatára,
- az endodontiában, orthodontiában,
- az impaktált, retineált fogak térbeli elhelyezkedésének meghatározására,
- időhatékony műtéti tervezésre,
- a kezelési terv bemutatására a páciens részére.

Panoráma kontra CT

A digitális panorámaröntgen 90–95%-os pontosságot eredményez, szoftveres mérést használva. Egy rosszul beállított hagyományos panorámaröntgen esetén előfordulhat, hogy 25–30%-kal is korrigálni kell a mért adatokat.

A CT-felvétel pontosan a valóságot mutatja (1. kép).



1. kép

mációt biztosítják számára.

Így kiküszöbölhető például – célzott vizsgálatra küldött beteg esetén – egy rosszul értelmezett beutaló kapcsán az A4-es papíron visszakapott néhány soros, információszegény lelet.

Mire is használhatjuk a CT-felvételt?

A teljesség igénye nélkül:

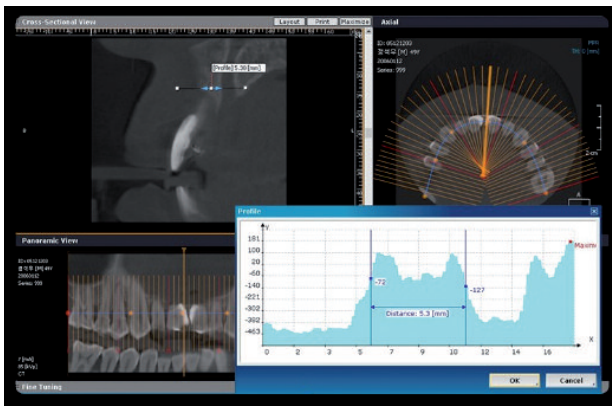
- a dento-maxillo-faciális régió anatómiájának vizsgálatára,
- az arc-, állcsontok klinikai vizsgálata során nem látható területek megtekintésére,
- a csontminőség meghatározására,

- Panorámafelvételen a mérési hiba: 3–7,5 mm,
- periapicalis felvételen a mérési hiba: 1–5,5 mm,
- CT-felvételen a mérési hiba: 0,2–0,5 mm.

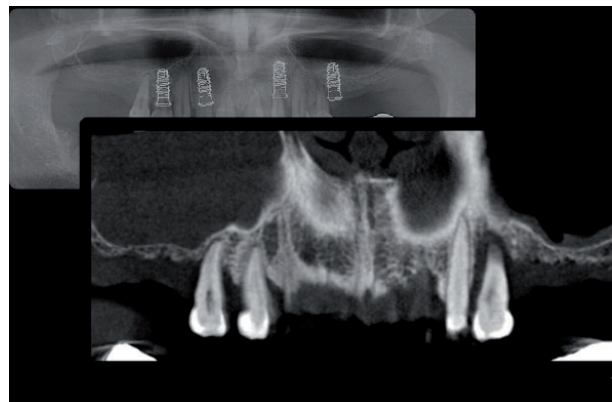
A csont vastagsága és minősége

A maxilla esetén könnyen meghatározható a csont labiális homorúsága, a canalis incisivus helye, és becsülhető a csont relatív denzitása (2. kép).

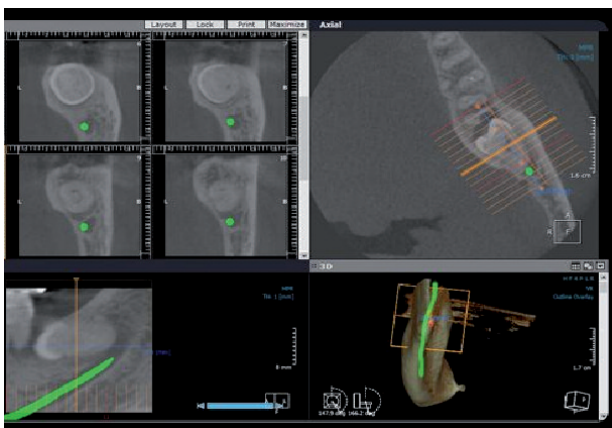
A diagnosztikai tévedések elkerülésére érdekében célszerű a tájékoztató panorámaröntgent kiegészíteni



2. kép



3. kép



4. kép

CT-vel, különösen implantáció tervezésekor.

Előfordul, hogy a panorámafelvételen elégséges csontmenyiség látható a tervezett implantáció helyén, a CT azonban „csalódást okoz”, mert a metszeten a csont papírvékony, és az im-

plantáció csak sinuslifttel oldható meg (3. kép).

A canalis mandibulae helyzetének meghatározása (4. kép)

Pontosan mérhető a csatorna hossza és szélessége a műtéti területnél. A canalis színesen is ábrázolható.

Panorámaröntgenen az impaktált 38-as okozta gyökérfelszívódás, a 37-esen, 38-as és a canalis mandibulae közelsége jól látható (5. kép), de az igazi térbeli anatómiai viszonyok csak CT-felvétel elkészítése

E•WOO
TECHNOLOGY

E•WOO Technology Co., Ltd.

Éljen a 3 dimenziós képkalkotás szabadságával!
IMPLANTÁCIÓS MODELLEZÉS

**E-WOO tech,
a három az egyben
megalkotója!**

**Picasso trio röntgen
készülék tulajdonságai:**

- Panorámafelvétel
- cephalometria felvétel
- CT felvétel (FOV 12x7)

Több, mint amit el tud képzelni!



Szolgáltatásaink:

- hagyományos és digitális röntgenkészítés
- 3 dimenziós CT készítése, melyet CD-n adunk át segédprogrammal együtt

**Várjuk Önt vagy
betegét Buda szívében,
a Moszkva tér 4. alatt!
Nyitva: H-Cs: 8.30-19.00
P: 8.30-18.00**

A 3D Bt.

az **E•WOO** magyarországi forgalmazója

1091 Budapest, Üllői út 113.

Telefon: 216-5040, 216-6380 Fax: 216-5040

E-mail: 3d-davidovics@mail.datanet.hu,

Web: www.3d-davidovics.hu, www.panoramarontgen.hu

DentomiX-RAY

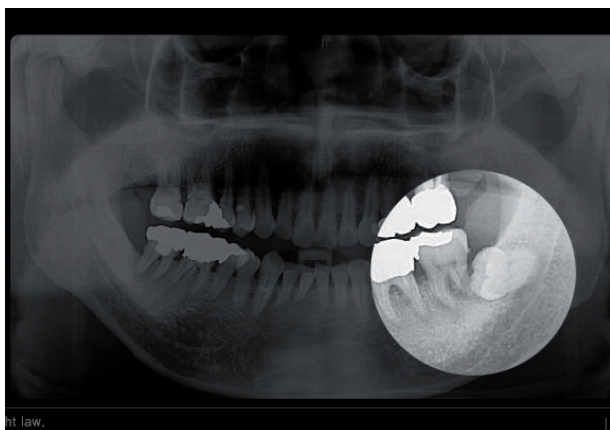
3D fogászati diagnosztikai centrum

1024 Budapest, Moszkva tér 4. fszt. 1

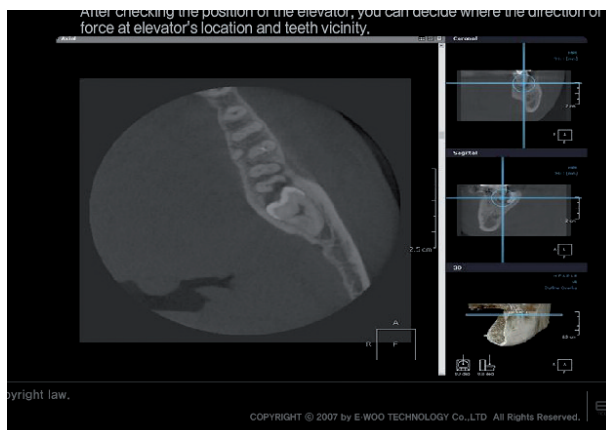
Tel.: 316-5087, mobil: 06-20-946-3463

E-mail: dentomix@gmail.com,

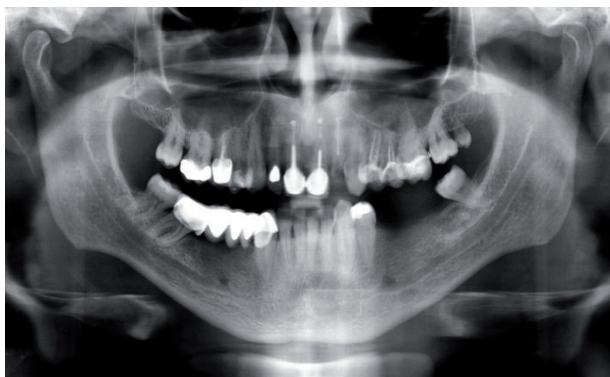web: www.dentomix.hu



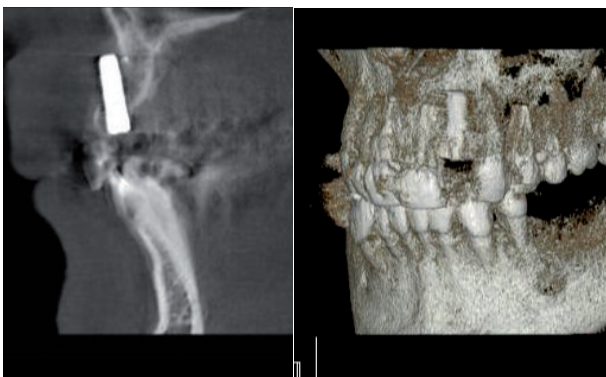
5. kép



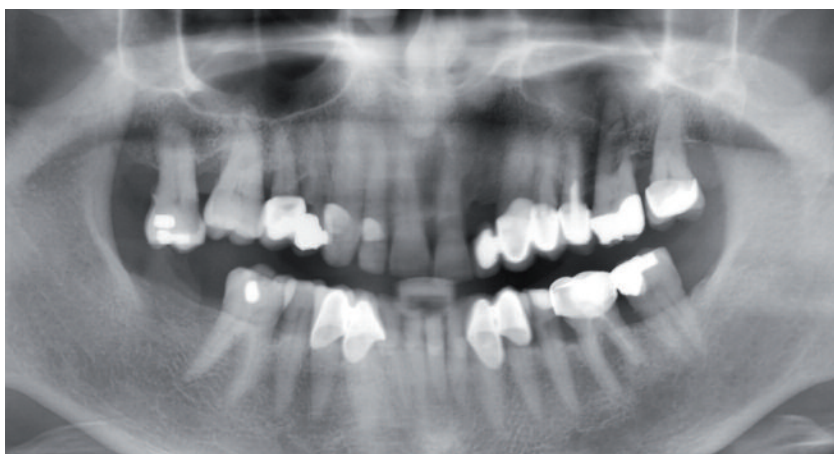
6. kép



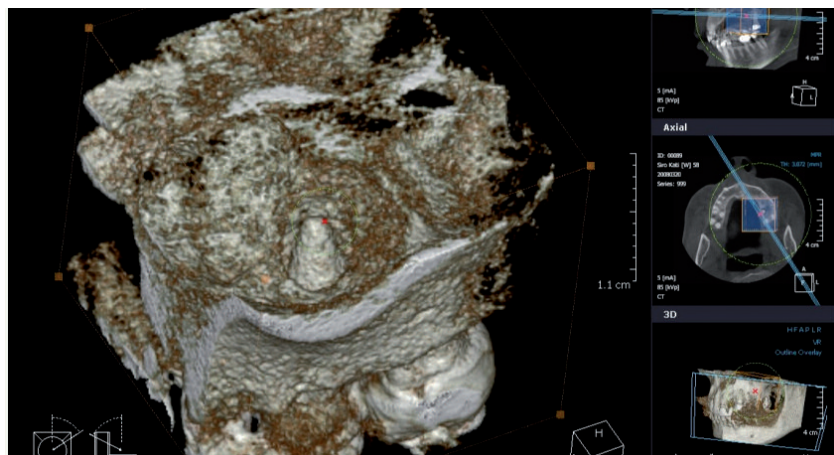
7. kép



8. a-b kép



9. kép



10. kép

után ítélt meg a valóságnak megfelelően (6. kép).

A műtét előtti panorámaröntgenen a 22-es fog helyén az implantátum behelyezésére tökéletesnek ítélt anatómiai viszonyok láthatók (7. kép), ám a műtét utáni CT-n a valóságnak megfelelően ábrázolódik a csont és az implantátum helyzete (8 a-b kép).

Gyökércsúcsi, parodontális elváltozások mérésénél is nagy segítséget nyújt a CT-felvétel. A panorámaröntgenen érzékelhető a 26-os fog parodontális érintettsége, de ennek igazi mértéke és térbeli kiterjedése nem ítélt meg (9. kép).

A CT-felvételen – mint egy mozifilm – a gyökér körüli elváltozások folyamatosan ellenőrizhetők a térben, korlátlan szabadságot nyújtva a vizsgáló orvosnak. A rávetülésektől mentes képet vizsgálva nem maradhat rejtve a 26-os palatinális gyökere körüli jelentős csontdefektus, a sinus érintettsége (10. kép).

A ma már könnyen elérhető CT-vizsgálatokkal célszerű élni, mind betegeink, mind a magunk megnyugtatója érdekében.